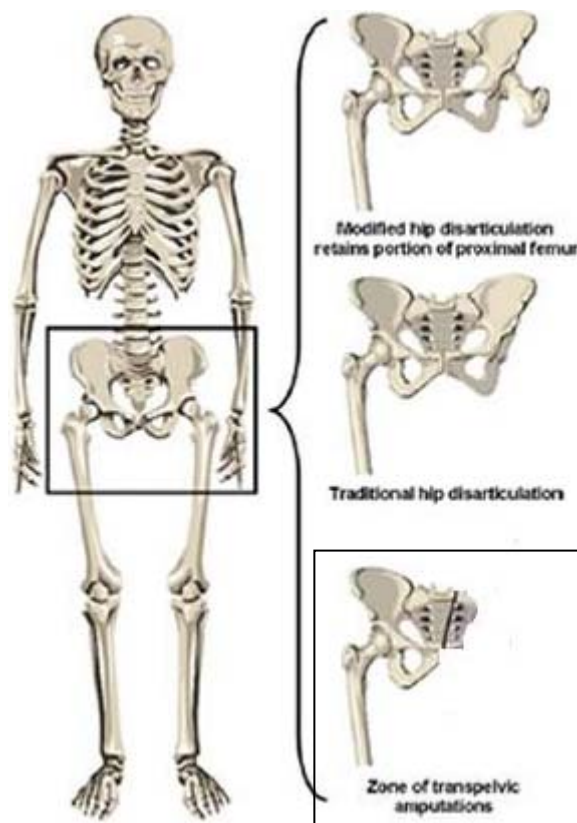


Por Antonio Jiménez Cano
IWBF Clasificador.

DESARTICULACIÓN DE CADERA (LOS DOS PRIMERAS FIGURAS)

La desarticulación de cadera es la extirpación quirúrgica de toda la extremidad inferior en el ámbito de la cadera. Una desarticulación tradicional de cadera se lleva a cabo separando la cabeza del fémur de la fosa de la cadera, mientras que la versión modificada conserva una pequeña parte del fémur proximal (superior) para mejorar el contorno de la desarticulación y sentarse sea más cómodo. Una desarticulación de cadera suele ser el resultado de traumatismos, tumores graves e infecciones.



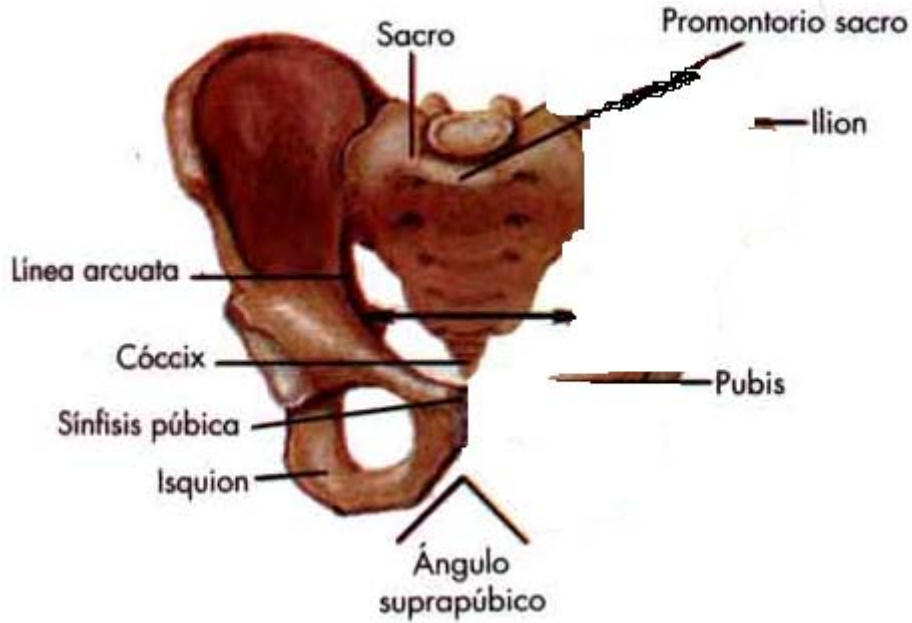
LA HEMIPELVECTOMÍA O AMPUTACIÓN TRANSPÉLVICA (LA TERCERA)

La hemipelvectomía es la extirpación de toda la extremidad inferior y de parte de los huesos pelvianos. Se realiza en una zona del esqueleto que puede incluir desde la fosa exterior hasta la columna espinal central, el acetábulo, isquion, rama, ilion y sacro. Las hemipelvectomías son, en su mayor parte, consecuencia de traumatismos muy graves, tumores, concretamente para pacientes con lesiones de la médula espinal, graves recurrentes infecciones y ulceraciones.

Por Antonio Jiménez Cano
IWBF Clasificador

HEMIPELVECTOMY OR TRANSPELVIC AMPUTACIÓN

PELVIS MASCULINA



PELVIS NORMAL MASCULINA

PELVIS MASCULINA

